



UNIVERSIDAD VIÑA DEL MAR  
ESCUELA DE CIENCIAS DE LA SALUD  
TECNOLOGÍA MÉDICA

ROL DE LA COLONOSCOPIA VIRTUAL MEDIANTE TOMOGRAFÍA COMPUTADA  
PARA LA EVALUACIÓN DE PATOLOGÍAS DEL COLON

JAVIERA NICOLE BENAVIDES MORENO, [javi20benavides@gmail.com](mailto:javi20benavides@gmail.com),  
+56981203387

FABIAN ANDRES FRITZ MEZA, [fabianfritzmeza@gmail.com](mailto:fabianfritzmeza@gmail.com), +56978830085

ARANTHA PAULINA GONZALEZ ENCINA, [arantza.97.03@gmail.com](mailto:arantza.97.03@gmail.com),  
+56945779576

FRANCISCA IGNACIA SILVA CALDERÓN, [franciscasilvacalderon20@gmail.com](mailto:franciscasilvacalderon20@gmail.com),  
+56994743809

Tesis para optar al título profesional de Tecnólogo Médico mención imagenología  
y Física Médica

Profesor guía: Cristobal Karstulovic Madriaga

Diciembre, 2021

Viña del Mar, Chile

## Tabla de contenido

<b>Resumen</b>	<b>8</b>
<b>Abstract</b>	<b>9</b>
<b>1. Introducción</b>	<b>10</b>
<b>2. Marco teórico</b>	<b>15</b>
2.1 Cáncer	15
2.1.1 Definición de cáncer	15
2.1.2 Tipos de cáncer	15
2.2 Cáncer colorrectal	16
2.2.1 Fisiopatología	16
2.2.2 Epidemiología	17
2.2.3 Diagnóstico	18
2.2.4 Tratamiento	19
2.3 Imagenología	20
2.3.1 Tomografía Computarizada	20
2.3.2 Componentes básicos del tomógrafo	22
2.4 Colón	24
2.4.1 Definición de colón	24
2.4.2 Anatomía y Morfología del colon	25
2.4.3 Vasos sanguíneos del intestino grueso	28
2.4.4 Los ganglios satélites de las arterias del intestino grueso	28
2.4.5 Inervación del intestino grueso	29
2.4.6 Histología del intestino grueso	30

2.5 Colonoscopia virtual	31
2.5.1 Definición	31
2.5.2 Historia	32
2.5.3 Solicitud del examen	32
2.5.4 Preparación pre examen	33
2.5.5 Protocolo de la colonoscopia virtual	34
2.5.6 Complicaciones y contraindicaciones	36
2.5.7 Ventajas	36
2.5.8 Desventajas	37
<b>3. Presentación del problema de investigación</b>	<b>38</b>
3.1 Pregunta de investigación	38
3.2 Relevancia	38
<b>4. Objetivos</b>	<b>38</b>
4.1 Objetivo general	38
4.2 Objetivos específicos	39
<b>5. Metodología</b>	<b>39</b>
5.1 Tipos de estudios	39
<b>6. Criterios de elegibilidad</b>	<b>39</b>
6.1 Tipos de estudios permitidos	39
6.2 Participantes	40
6.3 Intervenciones	40
6.4 Variables de resultados	40
<b>7. Estrategia de búsqueda</b>	<b>41</b>
7.1 Base de datos bibliográficas	41
7.2 Palabras claves	42

7.3 Periodo de búsquedas	42
7.4 Idiomas permitidos en la búsqueda	42
<b>8. Resultados</b>	<b>43</b>
<b>9. Discusión</b>	<b>46</b>
<b>10. Conclusión</b>	<b>49</b>
<b>Bibliografía</b>	<b>50</b>

## Tabla de gráficos

**Gráfico 1:** Tasas de mortalidad ajustada de cáncer de colon y recto en Chile **18**

## Tabla de figuras

<b>Figura 1:</b> Escáner CT Medical Systems VCT 64	<b>21</b>
<b>Figura 2:</b> Simetría bilateral en el ser humano	<b>22</b>
<b>Figura 3:</b> Representación del intestino grueso y sus partes	<b>27</b>
<b>Figura 4:</b> Estudio Colonoscopia virtual	<b>27</b>
<b>Figura 5:</b> Vasos sanguíneos del intestino grueso	<b>28</b>
<b>Figura 6:</b> Descripción de la histología de las capas del intestino grueso	<b>31</b>
<b>Figura 7:</b> Utilidad de la preparación completa	<b>33</b>
<b>Figura 8:</b> Materia fecal en distintos posicionamientos	<b>37</b>

## **Acrónimos**

TC: Tomografía computada.

CTC: Colonoscopia por tomografía computada.

CC: Colonoscopia convencional.

CCR: Carcinoma colorrectal.

DAS: Sistema de adquisición de datos.

3D: Tridimensional

2D: Bidimensional.

TAI: Tasa ajustada de incidencia.

TAM: Tasa anual de mortalidad.

DM: Diabetes mellitus.

ACRIN: American College of Radiology Imaging Network.

ACS: American Cancer Society.

AJCC: American Joint Committee Cancer.

## Resumen

Para el estudio de patologías asociadas al intestino grueso contamos actualmente con diversas técnicas imagenológicas, una de ellas es la colonoscopia virtual la cual consiste en evaluar enfermedades precozmente que afectan al intestino grueso. Este examen es una combinación de tomografía computada y reconstrucciones de imágenes en 3D del colon y recto.

El objetivo general de esta investigación es describir la técnica de colonoscopia virtual y su uso en diversas patologías del intestino grueso, además de profundizar en los avances que ha tenido esta modalidad de examen.

Para esta investigación se realizó una búsqueda en las principales bases de datos científicas, como revistas digitales, artículos libres y bibliografía encontrada sobre la colonoscopia virtual.

El aporte de esta investigación es informar de manera clara y concisa la tremenda contribución que un examen imagenológico puede brindar al momento de detectar alguna patología precozmente.

**Palabras claves: Patologías-Colonoscopy virtual-Tomografía computada-Intestino grueso-estudio imagenológico.**



## **Abstract**

For the study of pathologies associated with the large intestine, we currently have various imaging techniques, one of them is virtual colonoscopy, which consists of evaluating diseases earlier than the large intestine. This exam is a combination of computed tomography and 3D image reconstructions of the colon and rectum.

The general objective of this research is to describe the virtual colonoscopy technique and its use in various pathologies of the large intestine, in addition to delving into the advances that this modality of examination has had.

For this research, a search was carried out in the main scientific databases, such as digital magazines, free articles and bibliography on virtual colonoscopy.

The report of this research is to inform in a clear and concise way the tremendous contribution that an imaging test can make when detecting any pathology early.

**Keywords: Pathologies-Virtual colonoscopy-Computed tomography-Large intestine-Imaging study.**

## 1. Introducción

En 1994 los norteamericanos Vining y Gelfand, introdujeron la colonoscopia por TAC a través del uso de reconstrucciones en volumen rendering que fueron obtenidas desde un tomógrafo helicoidal con insuflación del colon, simulando una colonoscopia convencional. Luego, bajo una investigación previa presentaron por primera vez el protocolo de la colonoscopia virtual como una técnica para evaluar el colon.

Desde su aparición, en 1994 ha experimentado un rápido y sostenido avance como consecuencia del desarrollo en los software y hardware, especialmente con la aparición de TC multicortes que permite obtener imágenes más rápidamente y con mejor calidad <sup>(1)</sup>, lo que efectuó que la detección de los pólipos colorrectales y de las masas del cáncer colorrectal invasivo fuera una tarea factible.

Con el pasar de los años y en la práctica de esta técnica se fué reconociendo que esta no solo era útil para evaluar pacientes con cáncer colorrectal, sino que también para una evaluación preoperatoria o incluso en pacientes con sospecha de tumores o anomalías asociadas al cáncer colorrectal.

Cabe mencionar que el año 2007 American College of Radiology Imaging Network (ACRIN), llevó a cabo los resultados de validación de un positivo rendimiento de la CTC. El objetivo de este estudio fue evaluar el rendimiento que brinda este examen en la detección de grandes adenomas y cáncer.

Finalmente, la CTC se incluyó formalmente en la última revisión (2008) de las directrices de la American Cancer Society (ACS) para el cribado de cáncer colorrectal. Las conclusiones señalaban que, de acuerdo con la acumulación de datos desde la última revisión, los datos son suficientes para «incluir la CTC como una opción aceptable para el cribado del carcinoma colorrectal». El panel de expertos opinaba que la CTC era comparable a la colonoscopia para la detección de cánceres y pólipos de un tamaño significativo cuando se utilizaba una técnica de última generación <sup>(2)</sup>.

A grandes rasgos podemos decir que el cáncer colorrectal (CCR) corresponde a todos aquellos tumores ubicados en el intestino grueso, pudiendo estos tumores localizarse por lo tanto desde la válvula ileocecal hasta el recto <sup>(3)</sup>. La mayoría de los cánceres colorrectales comienza con el crecimiento de pólipos en el revestimiento del colon o del recto, existiendo una posibilidad de que estos se vuelvan cancerosos según del tipo que sea, además de otros factores asociados.

Actualmente el carcinoma colorrectal (CCR) sigue siendo un importante problema de salud pública: es responsable de más de 150.000 nuevos diagnósticos de cáncer cada año y produce más de 50.000 muertes <sup>(2)</sup>.

Las enfermedades del colon en Chile son unas de las consultas más habituales en urgencias y consultorios, por lo que existe una larga tasa de morbilidad y mortalidad. Ya para el año 2012, se registraron 2.417 nuevos casos de cáncer de colon, recto y ano en ambos sexos.

La Tasa Ajustada de Incidencia (TAI) fue levemente superior en hombres que en mujeres (10,8 y 9,6 100.000 habitantes, respectivamente). No obstante, las proyecciones de incidencia más recientes estimaron para el país 5.914 casos nuevos de CCR en ambos sexos (3.002 en hombres y 2.912 en mujeres), con una TAI de 20,7 por 100.000 habitantes para ambos sexos. El reporte más actualizado de mortalidad del año 2016 calculó una Tasa Anual de Mortalidad (TAM) de 7,19 por 100.000 habitantes para el CC y 1,99 por 100.000 habitantes para el CR. La evolución de las TAM de ambos cánceres aumentó más de 20% entre los años 2000 a 2016 <sup>(4)</sup>.

Los factores de riesgos pueden aumentar significativamente las posibilidades de que una persona padezca un cáncer de colon, dentro de los cuales podemos mencionar los modificables: obesidad, Diabetes Mellitus (DM) tipo 2, terapia de reemplazo hormonal, sedentarismo, dieta rica en carnes rojas o carne procesada, consumo de alcohol, tabaquismo, bajo consumo de frutas y vegetales; y los no modificables: edad mayor de 50 años, sexo, antecedentes familiares (cáncer, pólipos, síndrome de Lynch,

adenomatosis polipoidea familiar) y antecedente personal de enfermedad inflamatoria intestinal <sup>(5)</sup>.

En la etapificación del cáncer de colon, se emplea el sistema TNM del American Joint Committee on Cancer (AJCC) que consta de tres etapas: tumor primario (T) que busca responder si ha crecido el tumor en la pared interna del colon o recto y cuantas capas abarca, ganglios linfáticos regionales (N) si se ha diseminado a los ganglios linfáticos, de ser así a donde y cuantos. Y por último la metástasis distante (M) si se ha diseminado el cáncer a otras partes del cuerpo. Estos resultados aportan para detectar el estadio en que se encuentra el cáncer en cada persona. Se identificarán por medio de un número romano del I al IV, siendo el periodo IV el más significativo ya que es cuando el cáncer está más avanzado que en los periodos anteriores.

Para la mayoría de los cánceres, la etapa 0 es carcinoma in situ. Esto significa que el cáncer está en una etapa muy temprana, se encuentra solamente en el área donde se originó, y no se ha propagado. No todos los cánceres tienen una etapa 0. Después de la etapa 0, los cánceres en etapa I son los menos avanzados y a menudo tienen un buen pronóstico (perspectiva). El pronóstico generalmente no es tan bueno para las etapas más altas <sup>(6)</sup>.

Se recomienda que adultos desde los 45 años de edad se sometan a algún tipo de examen que permita tanto la prevención como la detección del cáncer de colon. Uno de los exámenes fundamentales es la colonoscopia por tomografía computada la cual posee un gran potencial para un diagnóstico y tratamiento oportuno.

Podemos definir brevemente la colonoscopia virtual como un examen del tubo digestivo no invasivo ni doloroso que ayuda a diagnosticar las diversas causas de un dolor abdominal, enfermedades intestinales y de colon (colon inflamado, cáncer de colon, etapificación del cáncer, divertículos y apendicitis.), que nos brinda una serie de imágenes tridimensionales, dicha técnica ha tenido un gran avance tanto en el desarrollo computacional como también en la adquisición de la imagen. Cabe mencionar que la

reconstrucción de la imagen digital se representará en diversas tonalidades de grises que aportarán a la diferenciación de tejido benigno o maligno de la zona estudiada.

Por otro lado, cabe destacar que la colonoscopia virtual está indicada en pacientes con estenosis colónicas severas, donde no pasa el endoscopio de la convencional, permitiendo evaluar el intestino proximal. Así como también, es la metodología de seguimiento para control de pólipos colónicos o en pacientes que se niegan a la endoscopia convencional por temor. Además, está indicada en pacientes con riesgo de sufrir complicaciones con el estudio convencional <sup>(7)</sup>.

La relevancia de esta investigación es poder contribuir más conocimiento sobre este estudio imagenológico para que se incorpore aún más en el sistema de salud ya que se desconoce su uso para la prevención y detección de patologías asociadas al colon y el recto. De esta manera, se pretende promover su utilización debido a que este estudio es una alternativa de diagnóstico con muy buena tolerancia, mayor confort para el paciente, seguro y preciso. Todas estas características hacen de la colonoscopia virtual una técnica de estudio primordial para obtener un diagnóstico temprano de las patologías colónicas y así evitar complicaciones posteriores.

Dado a que no es muy habitual que los médicos soliciten este estudio de CTC, este trabajo tiene como objetivo describir esta técnica con sus últimos avances de la colonoscopia virtual por tomografía computada y lo relevante que es esta técnica de imagen para evidenciar enfermedades que afectan al intestino grueso las cuales provocan hoy en día una alta tasa de mortalidad a nivel mundial.

Es importante para nosotros con esta investigación el poder aportar con un examen el cual ha demostrado que es tan eficaz como la colonoscopia convencional por cámara, ya que mantiene la especificidad y sensibilidad en el diagnóstico.

El acceso a los centros de salud para la realización de este examen, en la quinta región es bajo, pues existen actualmente cuatro centros que se dedican a este estudio, los cuales disponen tanto del equipo tecnológico, como personal capacitado para realizarlo.

No obstante, es bajo el número de solicitud para este examen, por lo cual para nosotros como grupo nos reafirma la necesidad de poder informar a la comunidad médica sobre los beneficios que trae, para replantear el uso de este estudio a la hora de diagnosticar mediante estrategias no invasivas las patologías del intestino grueso.

## 2. Marco teórico

### 2.1 Cáncer

#### 2.1.1 Definición de cáncer

Cáncer es el desarrollo de células anormales en cualquier parte del cuerpo, las cuales crecen y se dividen expandiéndose de manera descontrolada.

Estas células anormales comenzarán a generar una masa llamada tumor, el cual lo podemos clasificar como canceroso o benigno. Si se trata de un tumor canceroso será maligno, lo que significa que crece de manera anormal y puede expandirse a otras partes del cuerpo generando metástasis. Por otro lado, si hablamos de un tumor benigno, este también tiende a crecer, pero no de manera tan desproporcionada y se comportará de manera distinta al anterior ya que no tiende a expandirse.

#### 2.1.2 Tipos de cáncer

Los tipos de cáncer comúnmente se clasifican en función al lugar de donde comienzan a crecer, de los cuales podemos mencionar cuatro tipos principales:

- **Carcinomas:** Son el tipo más habitual de cáncer. Tienen su origen en las células epiteliales, esto quiere decir que crecen en la piel (superficie externa) o en el tejido que cubre la superficie de los órganos internos y/o glándulas.
- **Sarcomas:** Tienen su origen en los tejidos que sostienen y conectan el cuerpo, se forman en huesos, tejido adiposo, tejido blando, tejido fibroso, vasos sanguíneos, vasos linfáticos e incluso en los músculos.
- **Leucemias:** Conocido como el cáncer de la sangre, comienzan en los tejidos que forman la sangre de la médula ósea (las células sanguíneas sanas cambian y proliferan sin control).
- **Linfomas:** Se originan cuando hay una proliferación maligna en las células que constituyen al sistema inmunitario (Linfocitos). Tenemos dos tipos principales, el linfoma de Hodgkin y el linfoma no Hodgkin.

## 2.2 Cáncer colorrectal

### 2.2.1 Fisiopatología

Cuando hablamos de carcinoma colorrectal (CCR) nos vamos a referir a todos aquellos tumores que se encuentran ubicados a lo largo del intestino grueso, por lo tanto, podemos encontrarlos desde la válvula ileocecal hasta el recto.

Gran parte de los cánceres colorrectales comienzan como un crecimiento en el revestimiento interno del colon o del recto, este tipo de crecimiento tiene por nombre pólipo. La probabilidad de que un pólipo se vuelva canceroso dependerá del tipo que este sea, entre ellos podemos destacar los siguientes:

**Pólipos adenomatosos (adenomas):** son neoplasias benignas que derivan del epitelio mucoso del intestino. Están compuestos por células neoplásicas que proliferaron en exceso, en comparación con las que se requieren para restituir las células que de manera normal se eliminan a partir de la superficie mucosa <sup>(8)</sup>.

**Pólipos inflamatorios y pólipos hiperplásicos:** Son los más frecuentes y por lo general no son precancerosos.

Existen otros factores que pueden provocar que un pólipo se vuelva canceroso o que incluso aumente las probabilidades de que una persona llegue a desarrollar cáncer de colon. De los cuales podemos mencionar:

- La presencia de un pólipo mayor a 1 cm.
- La presencia de dos o más pólipos.
- Si luego de la extirpación de un pólipo existe la presencia de displasia (afección precancerosa).

Ahora bien, cuando se forma el cáncer dentro de un pólipo es muy probable que con el tiempo se propague hacia la pared del colon o del recto y puede llegar hasta el exterior atravesando las capas que la componen, desde la más interna (mucosa). Cuando estas



células cancerosas se encuentren en la pared pueden crecer hacia los vasos sanguíneos y linfáticos, es allí en donde pueden desplazarse hacia los ganglios linfáticos adyacentes o incluso a partes distantes del cuerpo.

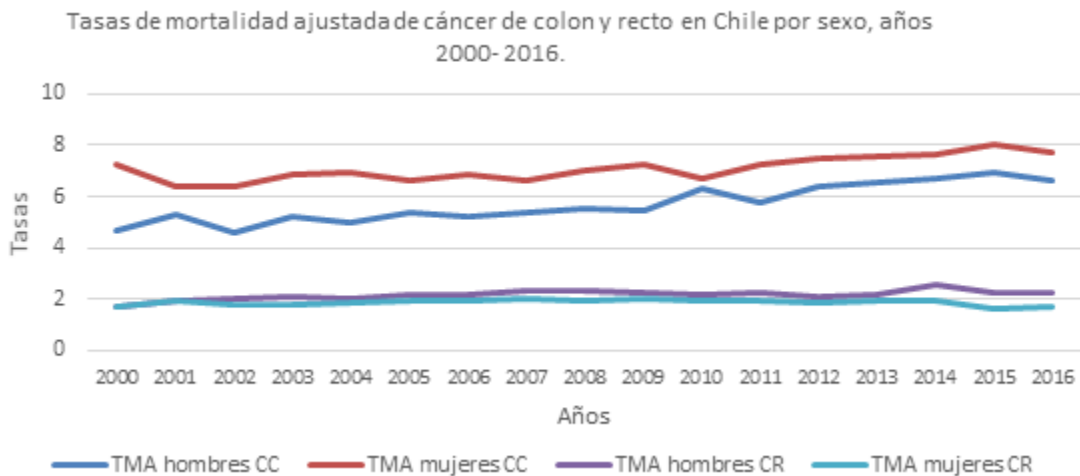
### **2.2.2 Epidemiología**

A nivel mundial, el cáncer colorrectal es el tercer tumor maligno más frecuente. Con 1.849.518 casos nuevos registrados en el año 2018. Se estima que la tasa de incidencia cruda del cáncer colorrectal en ambos sexos es 24,2 por 100.000 habitantes, en tanto que la tasa de incidencia ajustada es 19,7 por 100.000 habitantes. La frecuencia del CCR es superior en hombres <sup>(9)</sup>. Adicionalmente constituye la segunda causa de muerte por tumores malignos.

La realidad en Chile no deja de ser distinta, ya que constituye el tercer país latinoamericano con mayor riesgo de cáncer de colon.

A nivel nacional, la incidencia estimada para el período 2003-2007 en ambos sexos asciende a 1.626 casos nuevos de cáncer de colon al año. Sin embargo, en hombres la tasa de incidencia ajustada es mayor (10,8 por 100.000 habitantes), respecto a las mujeres (9,6 por 100.000 habitantes) <sup>(9)</sup>.

En cuanto a la mortalidad, se reportaron 1861 muertes por cáncer de colon durante el año 2016 en ambos sexos y a su vez, 501 decesos por cáncer de recto. Estas cifras en conjunto representan el 9% del total en muertes oncológicas a nivel país.



**Gráfico 1:**

Tasas de mortalidad ajustada de cáncer de colon y recto en Chile por sexo, años 2000-2016. Extraído de la página web del MINSAL “Guía de Práctica Clínica-Problema de salud AUGE N.º 70 Cáncer colorrectal en personas de 15 años y más”.

### 2.2.3 Diagnóstico

Hoy en día existen muchas pruebas y exámenes que son utilizados para el diagnóstico de cáncer colorrectal, sin embargo, es importante tener en consideración ciertos factores que pueden contribuir a la elección de uno de ellos. El médico tratante realizará ciertas preguntas acerca de su historial clínico para conocer los posibles factores de riesgo, incluyendo sus antecedentes familiares. También se le preguntará si presenta algún síntoma y, de ser así, cuándo comenzó y por cuánto tiempo lo ha tenido.

Posterior a esto, el médico comenzará con el examen físico, examinará el abdomen para tratar de detectar masas u órganos que estén agrandados, y también examinará el resto de su cuerpo. También es posible que le hagan un examen digital del recto. Durante este examen, el médico se coloca un guante en la mano, inserta un dedo lubricado en el recto del paciente y palpa para determinar si hay cualquier área anormal <sup>(10)</sup>.

A continuación, se presentan los exámenes y pruebas más utilizados para el diagnóstico de cáncer colorrectal:

- Prueba de sangre oculta en la materia fecal.
- Sigmoidoscopia.
- Colonoscopia.
- Colonoscopia virtual.
- Prueba de ADN en la materia fecal.

#### 2.2.4 Tratamiento

El tratamiento indicado se determinará en base a la etapa (extensión) del cáncer, o también en relación a otros factores asociados.

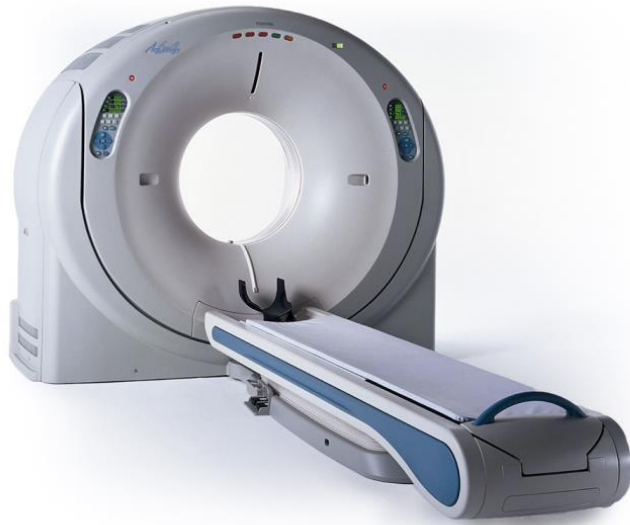- **Tratamiento del cáncer colorrectal en etapa 0:** Teniendo en consideración que el cáncer en esta etapa no ha crecido más allá del revestimiento interno del colon, la cirugía de extracción del pólipo o el área con el tumor canceroso, sería lo indicado.
- **Tratamiento del cáncer colorrectal en etapa 1:** En esta etapa el cáncer crece con más profundidad hacia las capas de la pared del colon, sin embargo, aún no se propaga hacia la pared externa, la colectomía parcial sería lo indicado en caso de que la cirugía de extracción no fuera suficiente.
- **Tratamiento del cáncer colorrectal en etapa 2:** Es más probable que el cáncer haya crecido a través de la pared del colon y por consiguiente a los tejidos circundantes, la colectomía parcial y por consiguiente la quimioterapia serían la opción indicada.
- **Tratamiento del cáncer colorrectal en etapa 3:** El cáncer en esta etapa se ha propaga hacia los ganglios linfáticos cercanos, pero aún no se extiende hacia otras partes del cuerpo, la colectomía parcial, la extirpación de los ganglios linfáticos y por consiguiente la quimioterapia, es lo indicado. Por otro lado, la radioterapia y quimioterapia en conjunto pueden ser otra opción en caso de que el paciente no tolere la cirugía.

- **Tratamiento del cáncer colorrectal en etapa 4:** Es la etapa más complicada, debido a que el cáncer se propaga desde el colon a otros tejidos y órganos distantes. Si existen pocas y pequeñas áreas de metástasis, es posible la cirugía para extraer el cáncer junto con estas zonas de propagación, seguido de quimioterapia. Por otro lado, si el cáncer se ha propagado demasiado, la quimioterapia es el tratamiento principal y/o medicamentos de terapia dirigida para el cáncer colorrectal.

## **2.3 Imagenología**

### **2.3.1 Tomografía Computarizada**

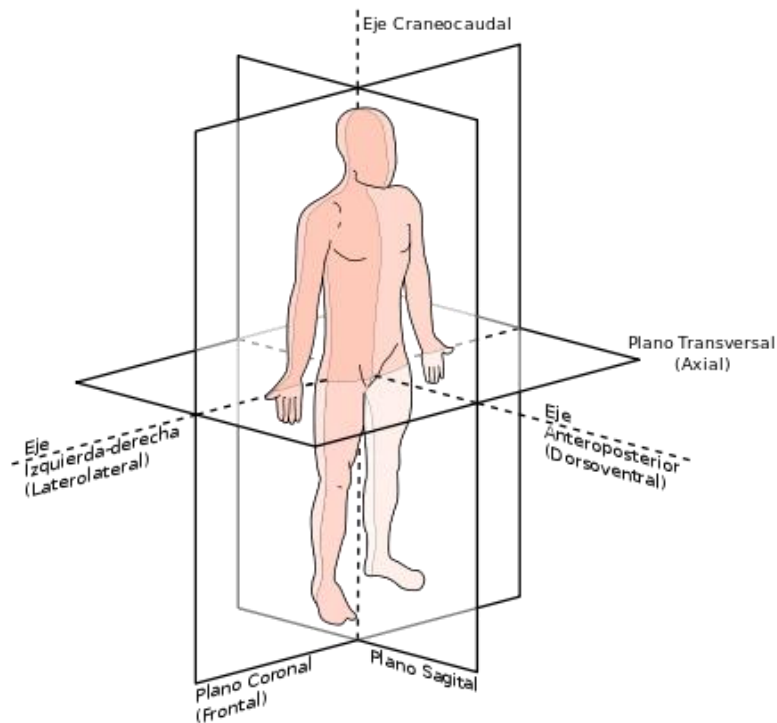
La tomografía computarizada o TC es un proceso por el cual, a través de pequeñas secciones transversales del cuerpo logramos generar numerosas proyecciones de rayos x, que se analizan y procesan por medio de un sistema computacional, generando una reconstrucción de imagen digital, la cual se representa en una pantalla, mediante diferentes tonalidades de grises, y así distinguir la discrepancia de los tejidos que constituyen la sección corporal a estudiar.



**Figura 1:**

Escáner CT Medical Systems VCT 64 - Consola GOC6 - Detector HDAS extraída de página web <https://medicorphs.com/product/tomografo-lightspeed-64c/>

Obtendremos planos anatómicos, los cuales atraviesan el cuerpo en distintas direcciones permitiéndonos observar la anatomía y ubicación de las diferentes estructuras y órganos que nos componen. Por ende, tendremos el plano coronal el cual divide el cuerpo en anterior y posterior, plano sagital que separa en zonas derecha e izquierda y por último el plano axial el cual es perpendicular al plano sagital.



**Figura 2:**

Simetría bilateral en el ser humano. Extraída de página web [https://es.wikipedia.org/wiki/Simetr%C3%ADa\\_bilateral](https://es.wikipedia.org/wiki/Simetr%C3%ADa_bilateral)

Es importante conocer los componentes de TC para tener claro el funcionamiento, y que al momento de tener imprevistos con la adquisición de imagen mejorar la calidad y optimizar al máximo el equipo.

### 2.3.2 Componentes básicos del tomógrafo

**Gantry:** es el cuerpo en forma de donut, en donde el orificio del centro es por donde se introduce la mesa con el paciente. En él se encuentra un conjunto de componentes el tubo de rayos X, los detectores y un generador de alta tensión, un sistema de refrigeración, un sistema de adquisición de datos conocido también como DAS y los colimadores.

En el interior del gantry hay un anillo giratorio donde se encuentran el tubo de rayos X y los detectores encargados de recepcionar los fotones que han sido atenuados y que contienen información del sujeto estudiado. En los laterales del gantry, en la carcasa, se encuentran los controles para centrar, posicionar y angular el gantry con el objeto de adaptarse a la posición necesaria para realizar el estudio <sup>(11)</sup>.

**Tubo de rayos X:** es aquí donde se produce la radiación ionizante (fotones), que con su gran energía son capaces de atravesar al paciente en una gran cantidad de proyecciones a lo largo de los 360° de la rotación del gantry. Los rayos X se producen por los electrones acelerados que chocan con la materia, el cual debe estar constituido por una fuente de electrones: filamento, que se encuentra en el cátodo. Un lugar de choque: blanco, o zona metálica donde se produce la interacción de los electrones, que se localiza en el ánodo. El ánodo es de tipo giratorio, con un punto focal pequeño y un sistema potente de disipación del calor (refrigeración) Estos componentes del tubo se encuentran dentro de una envoltura de cristal, que es una especie de ampolla de vidrio. Es relativamente grande, de 30 a 50 cm de longitud y 20 cm de diámetro. En la ampolla de vidrio está el vacío para evitar obstáculos que frenen los electrones <sup>(11)</sup>.

**Generador:** al ser un equipo eléctrico, su función es alimentar el tubo de rayos X.

**Detectores:** estos recogen la energía de los fotones de rayos X que atravesaron el cuerpo del paciente, modificando esa energía en corriente eléctrica y que luego será convertida en imagen.

**Sistema de adquisición de datos:** todo lo recibido de los detectores es transformado en datos digitales que son transmitidos al ordenador. En otras palabras el DAS constituye el mecanismo de interfase entre la producción de los rayos X y la unidad central que se encarga de la reconstrucción de la imagen <sup>(11)</sup>.

**Camilla:** Corresponde al lugar donde se posiciona el paciente para realizar las diferentes exploraciones, esta cuenta con elementos de sujeción y confort para el paciente.

**Ordenador:** Es el encargado de la reconstrucción, los cuales son potentes y rápidos. Esta reconstrucción se hace mediante algoritmos matemáticos, resumiendo las señales enviadas por el DAS.

**Consola del operador:** Computador encargado de la visualización de las imágenes obtenidas. Es en este punto donde podemos manipular lo que es el ventaneo, realizar reformaciones e iniciar la adquisición de imágenes.

## 2.4 Colón

### 2.4.1 Definición de colón

El colon es una estructura tubular que mide aproximadamente 1,5 m en el adulto, se encuentra unido al intestino delgado por la válvula ileocecal y concluye en el ano. Esta estructura presenta una forma peculiar debido a la existencia de unas bandas longitudinales y contracciones circulares que dan lugar a unos bultos llamados haustras <sup>(12)</sup>.

En el colon distinguimos varias porciones: la primera porción, el ciego, más ancho que el resto, encontramos el apéndice; el colon ascendente, que se extiende desde el ciego hasta el ángulo o flexura hepática; a este nivel el colon gira y cambia de dirección, llamándose colon transversal. A nivel del bazo encontramos el ángulo esplénico donde el colón vuelve a cambiar de dirección y pasa a llamarse colon descendente. A nivel de la pelvis pasa a llamarse colon sigmoide o sigma, en forma de S, con una mayor movilidad y tortuosidad, y que corresponde a la porción más estrecha del colon. Finalmente, llegamos al recto, que termina en el conducto anal, donde tiene lugar la expulsión de las heces en el exterior, cada día llegan al colon entre 1200 y 1500 ml de flujo ileal, y entre 200 y 400 ml son excretados al exterior en forma de materia fecal.

La función del colon es almacenar excrementos durante periodos prolongados de tiempo, y mezclar los contenidos para facilitar la absorción de agua, sal y ácidos grasos, estos últimos se producen durante la fermentación de los restos de nutrientes no absorbidos



en el intestino delgado, mediante las bacterias de la flora bacteriana colónica, y son indispensables para la integridad y buena salud de las células del colon. Los movimientos contráctiles del colon, o motilidad del colon, presentan patrones diferentes para cada una de las funciones fisiológicas, y regulan la capacidad de absorción de líquidos. Por ejemplo, el colon tiene la capacidad de aumentar la absorción de líquidos hasta 5 veces cuando es necesario, pero la disminuye si hay un aumento de la motilidad colónica y si se da un acortamiento del tiempo de tránsito colónico. La flora bacteriana intestinal, que se encuentra de forma normal en el colon, está formada por billones de bacterias de cientos de especies diferentes. Los más comunes son Bacteroides, Porphyromonas, bifidobacterias, lactobacilos, Escherichia coli y otros coliformes, enterococos y clostridios. Las bacterias intestinales juegan un papel muy importante en la fisiología del colon, interviniendo en la digestión de los nutrientes y en el normal desarrollo del sistema inmune gastrointestinal.

#### **2.4.2 Anatomía y Morfología del colon**

Para comprender cómo aparecen las patologías en el intestino grueso debemos explicar y conocer la anatomía y morfología del colon.

El colon consta de secciones las cuales son el ciego y apéndice, colon ascendente, colon transverso, colon descendente, colon sigmoideo, el recto y ano.

El ciego es la primera porción del intestino grueso situándose por debajo de la unión ileocecal, en la fosa ilíaca derecha el cual presenta una prolongación, llamada apéndice que con frecuencia puede inflamarse (apendicitis). El ciego actúa como un reservorio del bolo fecal, que se detiene y espesa por la reabsorción de agua. Mediante contracciones, el ciego expulsa el bolo hacia el colon ascendente.

El colon ascendente se extiende por la derecha de la cavidad abdominal, desde el ciego hasta el lóbulo derecho del hígado, donde gira y da origen a la flexura hepática del colon, es más estrecho que el ciego y se encuentra en un plano retroperitoneal, está cubierto de peritoneo por delante y hacia los lados y se separa de la pared anterolateral del abdomen por el omento mayor.

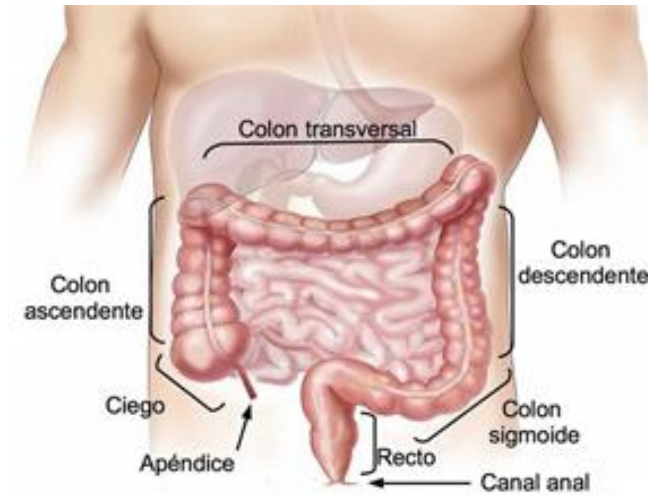
El colon transverso mide aproximadamente 45 cm de longitud, es la porción más grande y móvil del intestino grueso, cruza el abdomen desde la flexura cólica hepática, hasta la flexura cólica esplénica, y por lo general al realizar la TC con el paciente en decúbito supino se observa con presencia de aire.

El colon descendente se extiende desde la flexura cólica esplénica hasta la fosa iliaca izquierda, esta porción descendente del colon junto con la ascendente son estructuras retroperitoneales.

El colon sigmoide se caracteriza por un asa en forma de S, de longitud variable suele medir 40 cm, y une el colon descendente con el recto, se extiende desde la fosa iliaca hasta el tercer segmento sacro, donde se une al recto, rectosigmoide. Suele disponer de un mesenterio largo y por lo tanto tiene una gran libertad de movimiento.

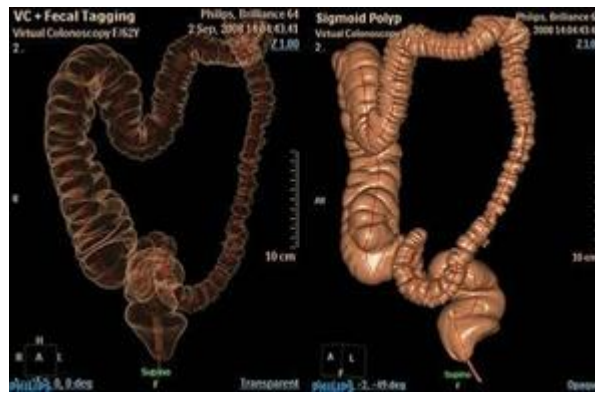
El recto se continua con el colon sigmoide a la altura de la vertebra S3 y se unen por el extremo inferior del mesenterio de este, tiene unos 12 cm de longitud y se extiende desde el colon sigmoide hasta el conducto anal. El conducto anal es la porción terminal del tubo digestivo se encuentra fuera de la cavidad abdominal y en la unión entre el recto y ano hay una transición brusca de epitelio, tiene unos 4 cm de longitud y se abre hacia el exterior por un orificio llamado ano.

El ano tiene 2 esfínteres, el esfínter anal interno y el externo, el primero es un engrosamiento de musculatura lisa circular del recto, rodea 2/3 inferiores del conducto anal y es involuntario. El segundo, rodea al conducto anal y se superpone al esfínter interno y es voluntario desde los 18 meses de edad.



**Figura 3:**

Representación del intestino grueso y sus partes. Extraída de página web <https://www.todamateria.com/aparato-digestivo/>



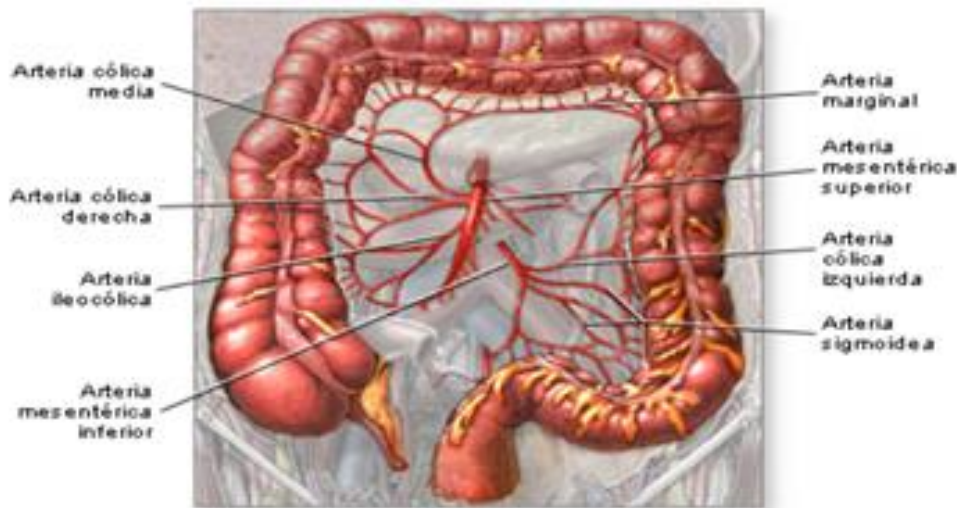**Figura 4:**

Estudio Colonoscopia virtual donde se representan las partes del intestino grueso. Extraída de página web <https://encolombia.com/medicina/saludymedicina/colonoscopia-virtual/>

### 2.4.3 Vasos sanguíneos del intestino grueso

Las arterias del ciego, apéndice, colon ascendente y gran parte del colon transverso provienen de la arteria mesentérica superior. La arteria mesentérica inferior irriga la porción distal del colon transverso, el colon descendente y el recto.

El drenaje venoso de las venas mesentéricas superior e inferior corresponde al de las arterias a las que acompañan, la vena mesentérica inferior suele ser un afluente de la vena esplénica, que luego se une con la vena mesentérica superior para formar la vena porta.



**Figura 5:**

Vasos sanguíneos del intestino grueso. Extraída de página web <http://www.nlm.nih.gov/medlineplus/spanish/ency/images/ency/fullsize/8831.jpg>

### 2.4.4 Los ganglios satélites de las arterias del intestino grueso

El conocimiento de estas vías linfáticas es importante para seguir la evolución de los cánceres del recto. Este grupo de ganglios se pueden dividir en tres grupos principales, según donde se encuentren asociados:

- 1) las arterias del colon derecho
- 2) las arterias del colon izquierdo
- 3) las del recto.

Los ganglios satélites del colon según su localización reciben el nombre de epicólicos (ganglios situados sobre la pared del colon), paracólicos (ganglios situados a lo largo del arco vascular marginal del colon), intermedios o cólicos (ganglios que acompañan a las arterias cólicas) y finalmente, grupos ganglionares centrales (anexos al origen de las arterias mesentérica superior y la mesentérica inferior).

Los ganglios satélites a las arterias cólicas derechas y arteria ileocólica drenan su contenido en los ganglios mesentéricos superiores (junto con el intestino delgado, hacia el tronco intestinal); los ganglios asociados a las arterias cólicas izquierdas drenan su linfa en ganglios mesentéricos inferiores.

“Los ganglios linfáticos del recto siguen generalmente el trayecto de los vasos rectales: un pedículo superior, que sigue a la arteria rectal superior y se continúa con ganglios anexos a la arteria mesentérica inferior. Un pedículo medio, que continúa a la arteria rectal media, recibiendo linfa procedente de órganos genitales y se dirige hacia ganglios ilíacos internos (y luego hacia ganglios lumbares–troncos lumbares). Un pedículo inferior, que tienen dos destinos diferentes: uno, hacia ganglios ilíacos internos y otro, desde la parte inferior del conducto anal se dirige hacia ganglios inguinales superficiales”<sup>(13)</sup>.

#### **2.4.5 Inervación del intestino grueso**

La inervación simpática del colon descendente y sigmoide proviene de la porción lumbar del tronco simpático y del plexo hipogástrico superior a través de los plexos situados sobre la arteria mesentérica inferior y sus ramas

La inervación parasimpática proviene de los nervios pelvianos que transmiten fibras presinápticas desde la porción sacra de la médula espinal.

#### 2.4.6 Histología del intestino grueso

Las capas del intestino grueso son similares a las del intestino delgado, las cuales son mucosa, submucosa, muscular y serosa.

**Mucosa:** esta capa del intestino grueso no presenta pliegues circulares ni vellosidades intestinales, desde la superficie relativamente lisa de la mucosa se extienden criptas profundas y muy justas hasta la muscular de la mucosa estas son las llamadas glándulas tubulares o criptas de Lieberkuhn. El revestimiento de las glándulas tubulares del colon comprende:

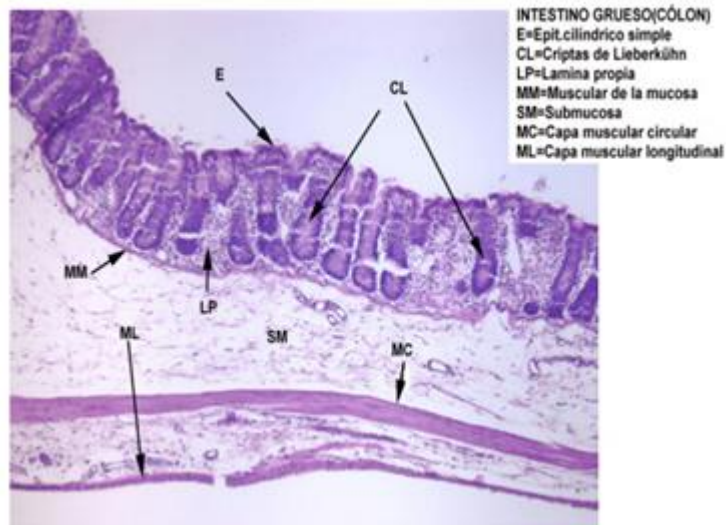
Un epitelio cilíndrico simple de superficie formado por enterocitos absortivos y células caliciformes. Los enterocitos cilíndricos absortivos tienen microvellosidades apicales cortas y las células caliciformes participan en el transporte de iones y agua <sup>(13)</sup>.

Un epitelio glandular que reviste las glándulas o criptas de Lieberkuhn constituido por enterocitos y principalmente por células caliciformes, además de células madre y algunas células entero endocrinas dispersas.

**Submucosa:** Capa de tejido Conectivo Denso, con tejido adiposo y vasos sanguíneos, se encuentran con frecuencia adipocitos y no se reconocen glándulas.

**Muscular:** Tiene una característica específica, las heces de su capa longitudinal externa se fusionan para formar las tenias del colon. Estas son tres bandas de orientación longitudinal a modo de lazos, de 1 cm de ancho cada una, la contracción de las tenias del colon y la capa muscular determina que el colon forme unos sacos llamados haustras

**Serosa:** Presenta unos sacos de tejido adiposo dispersos, los cuales forman salientes saculares llamados apéndices epiplóicos.



**Figura 6:**

Descripción de la histología de las capas del intestino grueso. Extraída del artículo "monografía del intestino grueso".

## 2.5 Colonoscopia virtual

### 2.5.1 Definición

La colonoscopia virtual también conocida como colonografía por tomografía computada es un examen no invasivo, que utiliza bajas dosis de radiación y a través de diversos programas computacionales permite la reconstrucción de imágenes multiplanares (2D) y endoluminales (3D), obteniendo de esta manera imágenes del intestino grueso y recto, pudiendo distinguir alguna malformaciones y anomalías en la región anatómica a estudiar (divertículos, pólipos y tumores) <sup>(14)</sup>.

### **2.5.2 Historia**

Se considera que Vening y Gelfand fueron los primeros en darnos a conocer un viaje en 3D por el colon, utilizando la tomografía computada en el año 1994, donde parte de la infraestructura teórica básica de CTC ya se había planteado antes. A finales de los años ochenta era cada vez más reconocida la utilidad de la TC en pacientes con carcinoma colorrectal (CCR), también podía ser útil para evaluación pre operatoria de CCR e incluso en pacientes con sospechas de tumores. En esta época aún no se conocía la técnica de TC helicoidal por ende se tardaba mucho su adquisición y solo nos aportaba cortes de 10 mm de espesor. En 1988 Balthazar incluye la distensión del intestino con aire como también la opacificación con contraste vía oral. Esta técnica demostró un aumento significativo del 95% de sensibilidad versus un 68% sin la distensión con aire del colon.

A principios de los 90 se introdujo el TC helicoidal que permite adquisiciones y de datos volumétricos mucho más rápido, lo que nos permite la detección de pólipos colorrectales y de las masas de CCR fuera más factible. El TC multidetector pronto nos permitió obtener cortes aún más finos y con una cobertura mayor, lo que nos facilitó la detección y visualización de los pólipos.

### **2.5.3 Solicitud del examen**

La indicación para realizar este examen es en pacientes que presentan estenosis colónica severa, en el cual no podrá pasar el endoscopio convencional y por ende no se podrá observar completamente el intestino, también se indica en controles por pólipos en el colon. Este examen se utiliza como opción para aquellos pacientes que no toleren la colonoscopia convencional por temor o aquellos que tengan riesgo de sufrir complicaciones como dificultad respiratoria, edad avanzada, trastornos de la coagulación <sup>(7)</sup>, además es muy eficiente en pacientes con trastornos abdominales, y aquellos que presenten melena en las deposiciones <sup>(15)</sup>.

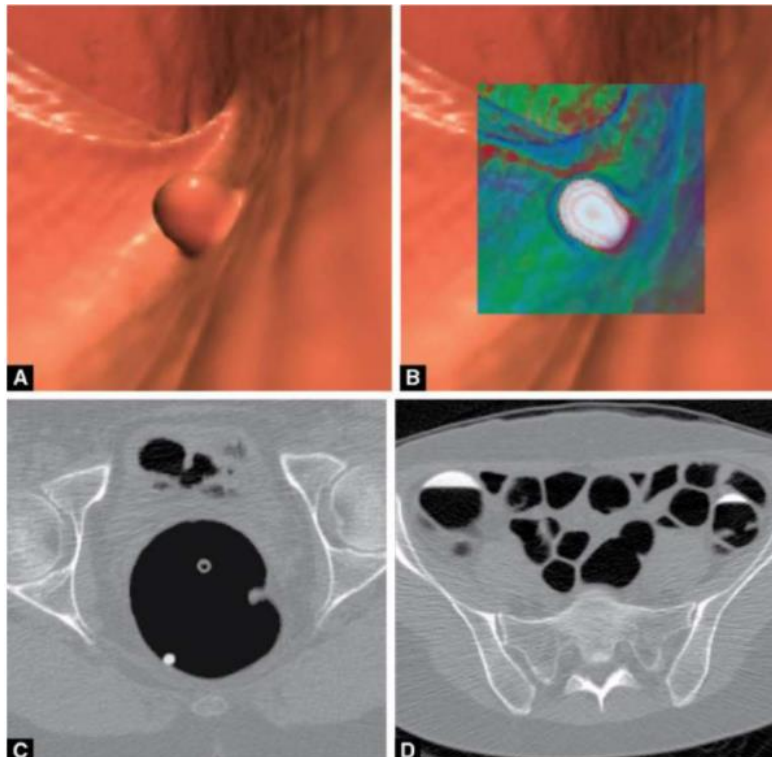


### 2.5.4 Preparación pre examen

Para realizar una buena preparación del examen se deben conocer las patologías del paciente, todos los medicamentos que consume y en el caso si es mujer preguntarle si existe la probabilidad de embarazo, luego de conocer esto se debe explicar las indicaciones para realizar la limpieza intestinal y poder visualizar bien el colon durante el examen <sup>(15)</sup>.

Como se mencionó anteriormente, la limpieza intestinal juega un rol fundamental para realizar en óptimas condiciones el examen. Parte del protocolo de limpieza consiste en mantener una dieta alimenticia de tres días antes del estudio, la cual consta de líquidos claros, gelatinas y jugos de frutas colados.

Además del uso de ciertos medicamentos también serán esenciales para vaciar el colon, estos son el uso de laxantes (píldoras orales), enemas (vía rectal), antiespasmódicos (medicamento que alivia los espasmos musculares) y además se le debe entregar un frasco de polvo de bario para que se puedan marcar las heces no eliminadas.



### **Figura 7:**

Utilidad de la preparación completa. La imagen endoluminal 3D (A) muestra un posible pólipo que se descarta fácilmente como heces marcadas y adheridas con transparencia (B) y con visualización axial 2D (C). Como el líquido residual también está marcado (D), se minimiza la importancia de una «preparación seca» porque se siguen pudiendo ver los pólipos. Imagen extraída del libro Colonografía por TC “principios y prácticas de la colonoscopia virtual”.

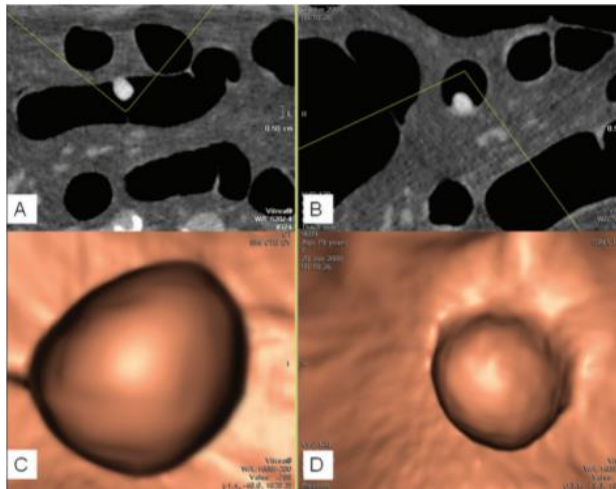
#### **2.5.5 Protocolo de la colonoscopia virtual**

En este examen de colonoscopia virtual no es necesario el uso de anestesia, el paciente tendrá que utilizar una bata y posicionarse en decúbito lateral con las piernas hacia el pecho.

Se introduce la sonda endorrectal que es pequeña y flexible, lo cual permitirá insuflar con CO<sub>2</sub> para que el colon se vea distendido siendo fácil de visualizar, se puede realizar un topograma para ver que la distensión del colon sea correcta, el topograma va desde xifoides hasta el pubis, luego, el paciente se pone decúbito supino y la mesa se moverá dentro del equipo de TC, se le solicitará al paciente que mantenga la respiración varias veces durante el procedimiento para que las imágenes queden bien fijas, en algunos casos el profesional a cargo le solicitará al paciente que se ponga en posición prono o decúbito lateral para obtener diferentes imágenes del intestino grueso. El examen completo dura aproximadamente 15 minutos.

Las dos posiciones que por medio de la gravedad nos permiten un estudio más preciso y certero de la visualización de anomalías al interior del intestino, son decúbito supino y prono. Un intestino limpio por medio de enema nunca será de un 100% por ende quedarán residuos de contenido líquido o contenido fecal adosado a la pared intestinal, ambas posiciones nos permiten que decaiga el contenido y así liberar el sector anatómico del colon donde se puede estar ocultando alguna anomalía o pólipo. Otra posición que se puede solicitar es la decúbito lateral que permite al médico tratante evaluar la ampolla rectal.

En algunos centros establecen una imagen previa con baja dosis para visualizar la limpieza del colon, con esto evitamos imágenes donde no se visualice nada o el paciente esté mal preparado.



**Figura 8:**

Decúbito supino o boca arriba (A) y decúbito prono o boca abajo (B), que muestran el cambio de posición de un pequeño resto de materia fecal que además se encuentra completamente teñido con el contraste oral. (C) y (D) muestran la imagen de endoscopia virtual similar a la de un pólipo. Extraída de página web [https://www.hospitalitaliano.org.ar/multimedia/archivos/noticias\\_attachs/47/documentos/12289\\_77-81\\_HI2-5\\_Actualizacion\\_Ulla.pdf](https://www.hospitalitaliano.org.ar/multimedia/archivos/noticias_attachs/47/documentos/12289_77-81_HI2-5_Actualizacion_Ulla.pdf)

La colimación máxima influye en la detección de las lesiones del colon y debe ser 2,5 mm. Las imágenes se deberían reconstruir con un solapamiento de entre el 20 y el 30%. La exploración se realiza cráneo-caudal para evitar artefactos de movimiento como respiración y peristaltismo. Se realizan reconstrucciones en cortes axiales de 3 mm cada 1,5 mm.

### **2.5.6 Complicaciones y contraindicaciones**

La colonoscopia virtual suele ser un examen seguro, sin embargo, la única complicación descrita que pueden presentar algunos pacientes es una perforación colónica, aunque su incidencia es muy baja (0,01%), durante el examen se insufla el colon y recto con aire lo que puede presentar un mínimo riesgo de producir un desgarro o perforación del intestino grueso.

Con respecto a las contraindicaciones de la colonoscopia virtual, pacientes embarazadas y pacientes que presenten un historial de perforación del intestino los cuales estén experimentando dolor severo o calambres durante el día del examen, no deben someterse a la colonoscopia por TAC. También pacientes que sean alérgicos al contraste yodado o con insuficiencia renal no debe administrarse contraste intravenoso.

### **2.5.7 Ventajas**

- Más segura, menos invasiva y el tiempo es mucho menor en comparación con la colonoscopia convencional.
- No es necesario sedar al paciente, ni tampoco administrar algún medicamento para su relajación.
- Se coloca un tubo delgado en el recto para introducir aire en el colon, en lugar de un tubo largo flexible que se desplaza por el colon.
- La colonoscopia virtual puede mostrar el interior de un colon que es estrecho debido a una inflamación o a un crecimiento anormal.
- La misma preparación que la de la Colonoscopia Convencional (CC).
- Provee imágenes más claras que un CC.
- Muestra anormalidades fuera del colon.
- Es la única forma de estudiar el colon proximal en un paciente cuyo intestino distal presenta una reducción de calibre.
- En general, tiene buena tolerancia.

- El paciente reanuda sus actividades normales, horas después de finalizado el estudio.

### **2.5.8 Desventajas**

- Es posible que la colonoscopia virtual no muestre los pólipos que miden menos de 10 mm (0.4 pulgadas).
- Si se encuentra un pólipo, deberá realizarse una colonoscopia regular para confirmar el diagnóstico y extraer el pólipo, de modo que pueda analizarse bajo un microscopio.
- Esta es una prueba más moderna y no está tan difundida como la colonoscopia regular.
- Es un procedimiento exclusivamente diagnóstico.
- Requiere limpieza intestinal (al igual que la CC y el CXE), cuyo cumplimiento es esencial para disminuir la tasa de falsos positivos.
- Exposición a radiación.
- No se puede realizar la extracción de muestras de tejido o pólipos por lo que se requerirá de una colonoscopia convencional.

## **SEGUNDO CUERPO DE LA TESIS**

### **3. Presentación del problema de investigación**

#### **3.1 Pregunta de investigación**

¿Cuáles son los últimos avances reportados en la literatura científica respecto al examen de la colonoscopia virtual mediante tomografía computada para la evaluación de las patologías del colon?

#### **3.2 Relevancia**

Esta investigación es relevante ya que la colonoscopia virtual por tomografía computada se presenta como una alternativa secundaria al estudio de endoscopia convencional para evaluar intestino grueso, pues actualmente esta técnica se encuentra aprobada por su viabilidad y validación de cribado del cáncer colorrectal.

A su vez, este examen imagenológico contribuye a disminuir los riesgos respecto al examen Gold standard. Si bien durante este examen se expone al paciente a cierta exposición a radiación ionizante, esta no es una gran dosis.

### **4. Objetivos**

#### **4.1 Objetivo general**

Dar a conocer los últimos avances relacionados a la técnica de colonoscopia virtual en el diagnóstico de patologías del colon y el recto, encontrados en distintas bases de datos.

## **4.2 Objetivos específicos**

- 1.- Describir las patologías que en la actualidad afectan en mayor medida al intestino grueso y el recto.
- 2.- Explicar en qué consiste la técnica de colonoscopia virtual por tomografía computada.
- 3.- Describir los protocolos utilizados en colonoscopia virtual para la evaluación y prevención del cáncer colorrectal.
- 4.- Reportar la última información encontrada en la literatura científica o base de datos respecto a la evaluación de patologías asociadas al colon mediante la colonoscopia virtual.

## **5. Metodología**

### **5.1 Tipos de estudios**

Este estudio será de tipo revisión narrativa.

## **6. Criterios de elegibilidad**

### **6.1 Tipos de estudios permitidos**

Los estudios analizados para la realización de esta investigación son de tipo retrospectivo, siendo esta una búsqueda bibliográfica de todos aquellos estudios disponibles sobre la evaluación del cáncer y patologías colorrectales, mediante un método diagnóstico que es la colonoscopia virtual por tomografía computada.

## **6.2 Participantes**

Los participantes que se permiten en esta revisión son todos los artículos que incluyan a pacientes que hayan sido partícipes de procedimientos de colonoscopia virtual por diagnósticos u observaciones de patologías de colon, entre los años 2000 y 2021.

## **6.3 Intervenciones**

Serán estudiados aquellos artículos que tengan como objetivo evaluar el diagnóstico de la patología colorrectal mediante el uso de la colonoscopia virtual por tomografía computada.

## **6.4 Variables de resultados**

### 1.- Patologías del colon

Esta variable demuestra las posibles patologías que afectan al colon, puede tomar valores como: el cáncer colorrectal, pólipos, obstrucción intestinal, síndrome del intestino irritable, diverticulitis, enfermedad de crohn, colitis ulcerativa. Corresponde a variable cualitativa politómica dependiente, ya que el examen de colonoscopia virtual depende de que esté presente la patología para poder realizarse.

### 2.- Tipos de paciente

Esta variable muestra las características del paciente, las cuales influyen al momento de realizar un estudio de Colonoscopia virtual. Toma valores como edad, peso, sexo, altura, textura corporal, morbilidades. Corresponde a una variable cualitativa politómica independiente, ya que, a pesar de las características del paciente, el examen se realiza de todas formas para poder evaluar el colon.

### 3.- Protocolos de examen

Esta variable hace referencia a los protocolos a utilizar para realizar el estudio de Colonoscopia virtual, Toma valores de radiación, utilización de medio de contraste y de posicionamiento que pueden ser decúbito supino, decúbito prono y decúbito lateral



derecho e izquierdo. Corresponde a variable cuantitativa dependiente ya que el protocolo, cantidad de medio de contraste y dosis de radiación dependen tanto de las características del paciente como del centro donde se realice el examen.

#### 4.- Tipos de Software que permiten realizar colonoscopia virtual

Esta variable muestra los distintos tipos de software que existen para cada equipo de TC, toma valores según la marca del equipo de TC entre ellos Toshiba, Siemens, General electric, Phillips. Corresponde a variable cuantitativa dependiente, ya que el software va a depender de la marca del equipo.

### **7. Estrategia de búsqueda**

Se realizó una búsqueda en la base de datos disponibles a través de internet de forma retrospectiva, utilizando keywords en un periodo de tiempo definido por los investigadores.

#### **7.1 Base de datos bibliográficas**

Se utilizaron las siguientes bases de datos:

- Scielo.
- Colonografía por TC: Principios y Práctica de la Colonoscopia Virtual. Kim, D., & Pickhardt, P. 1.<sup>a</sup> ed.
- Revista Médica de Chile.
- American Cancer Society.
- Fisiopatología: Alteraciones de salud. Conceptos básicos. Porth. 9.<sup>a</sup> ed.
- Radiological Society of North America.
- Societat Catalana de Digestologia.
- Minsal.
- PubMed.

## **7.2 Palabras claves**

Patologías, Cáncer colorrectal, Colonoscopia Virtual, Tomografía computada, intestino grueso, estudio imagenológico, medio de contraste.

## **7.3 Periodo de búsquedas**

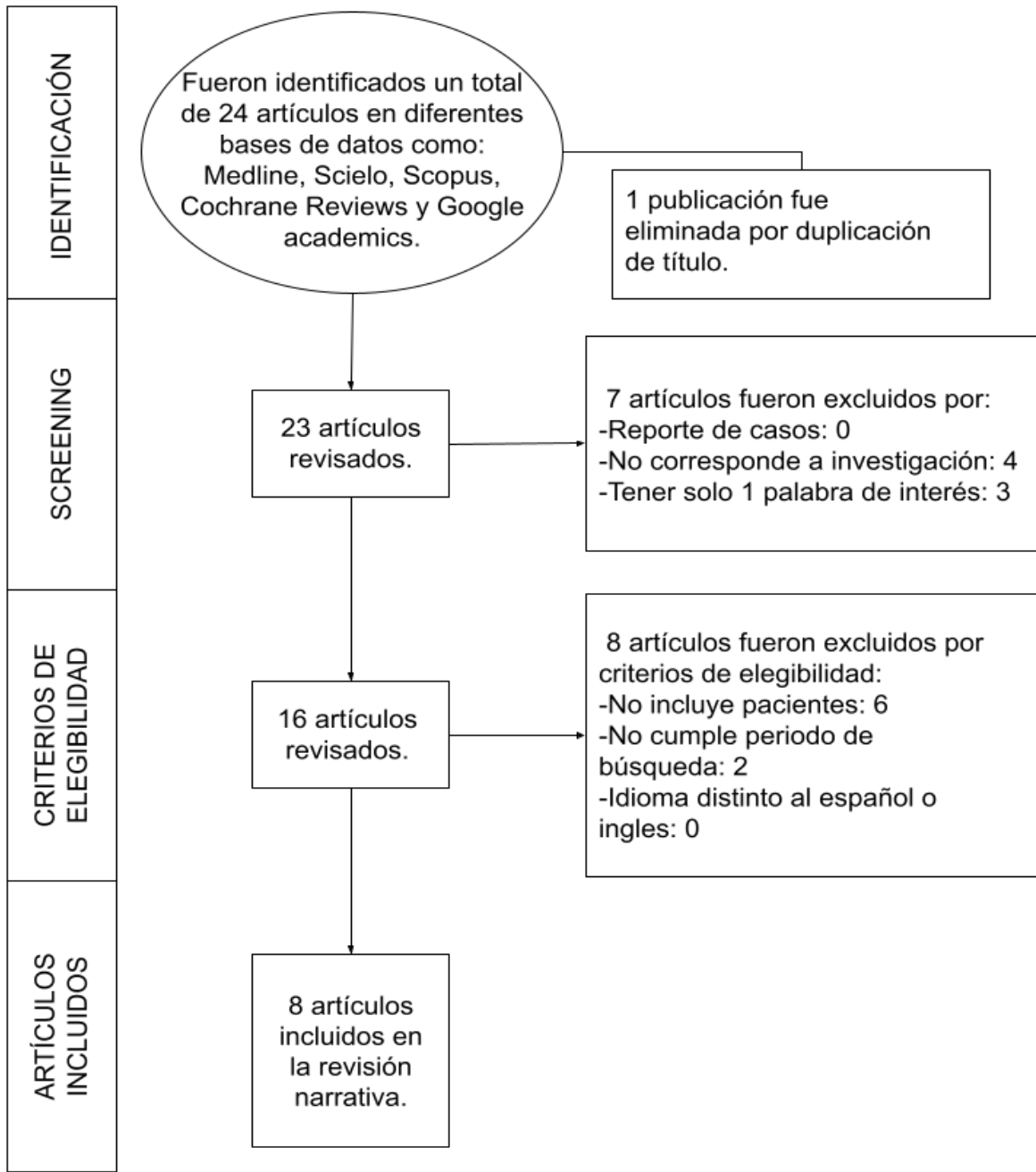
El periodo de búsqueda correspondiente a esta investigación va desde marzo del 2021 hasta septiembre del año 2021.

## **7.4 Idiomas permitidos en la búsqueda**

Español, inglés.

## 8. Resultados

Diagrama N° 1: estructura de búsqueda, inclusión y exclusión determinada por los autores.



**Tabla N°1: características bibliométricas de los artículos científicos reportados desde 2000 hasta el 2021 abarcados en esta revisión narrativa.**

Estudio (año) <sup>(Ref.)</sup>	Nombre del autor	Localización	Muestra (Pacientes)	Patologías	Factores técnicos	Protocolos	Naturaleza del Estudio	Conclusiones
Comparar los rendimientos de diagnóstico de tecnólogos y radiólogos en un programa de detección de cáncer colorrectal por invitación realizado con colonografía por TC (Año 2012)	Margriet C. de Haan et al.	Holanda	982	-Cáncer Colorrectal. -Enfermedad inflamatoria intestinal.	-Colimación de 64x0,625 mm. -Cortes de 0,9 mm de espesor. -Intervalo de reconstrucción de 0,7 mm -Voltaje del tubo de 120 kV y 25 mA.	Los pacientes se sometieron a imágenes en decúbito supino y decúbito prono.	La finalidad de este estudio fue comparar los rendimientos de diagnóstico de un radiólogo y tecnólogos médicos capacitados en la detección de neoplasias avanzadas, dentro de un programa de detección de colonoscopia por tomografía computarizada (TC) poblacional.	Lograr una sensibilidad comparable a la de un radiólogo para la detección de neoplasias avanzadas, con muchas menos referencias de PF para colonoscopia.
Colonoscopia virtual. Experiencia en 500 pacientes (Año 2003)	Carrascosa P et al.	No reporta	500	-Carcinoma colorrectal. -Adenomas colorrectal.	No reporta	No reporta	La importancia de este estudio fue mostrar la experiencia en el estudio de pacientes que cursaban con patología de cáncer colorrectal, y los resultados a través del examen de colonoscopia virtual por TC.	La Colonoscopia virtual es un método factible y útil para evaluar todo el colon. Es bien tolerado, no presenta complicaciones y tiene una alta sensibilidad y especificidad para lesiones elevadas.
Colonografía por TC en espiral multicorte en la evaluación de neoplasias colorrectales (Año 2002)	Laghi A et al.	Italia	33	-Carcinoma -Polipos	-Colimación de 1 mm. -Grosor de la corte 1 mm -Velocidad de la mesa, 8 mm / seg. -Intervalo de reconstrucción 1 mm. -mAs 80 -kVp 120 -Tiempo de adquisición, 25-32 seg.	No reporta	Busca evaluar la eficiencia de CV por TC helicoidal, en el diagnóstico, diseminación y evaluación de neoplasias colorrectales.	La colonoscopia por tc demostró que un 96.9% era certero al momento de determinar la extensión y gravedad de los tumores. Teniendo en cuenta las limitaciones actuales de los otros procedimientos y la posibilidad de evaluar tanto el colon como las estructuras extracolónicas.
Cáncer colorrectal: colonografía por TC y colonoscopia para la detección: revisión sistemática y metanálisis (Año 2011)	Lin E et al.	EE.UU	200	-Cáncer colorrectal	No reporta	No reporta	La finalidad es realizar una evaluación de la sensibilidad de la colonografía por tomografía computarizada (TC) y la colonoscopia óptica (OC) para la detección del cáncer colorrectal	La colonografía por TC es muy sensible para el cáncer colorrectal. Dada la prevalencia relativamente baja de cáncer colorrectal, la colonografía por TC primaria puede ser más adecuada que la OC para la investigación inicial de la sospecha de cáncer colorrectal, asumiendo una especificidad razonable.

Programa de colonoscopia de detección iniciado por un cirujano basado en las recomendaciones de SAGES y ASCRS en una práctica de cirugía general (Año 2006)	Pickhardt J et al.	No reporta	11151	-Cáncer colorrectal	-Colimación 5 y mayor 5 -mAs 100	Imagen en decúbito prono y supino, utiliza medio de contraste, imágenes en modo 2d y 3d, requiere preparación del pcte.	finalidad del estudio es buscar la utilidad de la colonoscopia virtual en pacientes con dg de patologías del colon, en la sospecha del cáncer colorrectal.	La mayoría de los pacientes que se presentan al cirujano general probablemente no se hayan sometido a un cribado de CCR, y la diligencia para hacer las recomendaciones adecuadas debe ser una rutina.
Papel de la colonoscopia virtual en evaluación de patología no polipoidea pediátrica (Año 2006)	Carrascosa P et al.	Argentina	20	-Malformaciones anorrectales. -constipación crónica debida a megacolon psicógeno	-Cortes de 2.5 mm de espesor. -1.5 mm corrida de mesa. -Pitch 2 - kV 120 - 50 mAs - Rotación del gantry 500 miliseg. -Ventana pulmonar (1 500 W; -650 L):	-Indicaciones al paciente para correcta limpieza del colon previo a examen. -Distensión del colon para óptima visualización. -Posición paciente en decúbito supino sin necesidad de apnea respiratoria. -Evaluación en mpr, 3d y endoscopia virtual.	La finalidad de este estudio es el uso de colonoscopia virtual como modalidad no invasiva para la evaluación de patologías pediátricas no polipoideas, con resultados esperanzadores.	En la evaluación de patologías no polipoideas en CTC son prometedores. La colonoscopia virtual permite evaluar un grupo diverso de patologías pediátricas como enfermedad de Hirschprung, megacolon psicógeno y complicaciones posquirúrgicas.
Colonoscopia virtual en el cáncer colorrectal estenosante (Año 2009)	Cocetta et al.	No reporta	43	-Cáncer colorrectal	No reporta.	No reporta.	Este estudio lo que busca es mostrar la experiencia del uso de la colonoscopia virtual para la evaluación pre operatoria de los pacientes partícipes. Mostrando un alto porcentaje de sensibilidad para evaluación de neoplasias sincrónicas.	La ctc muestra una sensibilidad del 83,7% para detectar lesiones neoplásicas sincrónicas en pacientes que no toleras la colonoscopia convencional.
Utilidad de la colonoscopia por tomografía o colonoscopia virtual (Año 2016)	De Lázaro y de Molina et al.	México	750	CCR	-En decúbito supino: 120 kv, 110 mA y 55 mAs -En decúbito prono: 120 kv, 100 mA y 50 mAs. -0.5 segundos de velocidad de rotación con 64 × 0.5 mm de movimiento de mesa. -Ventana de partes blandas y pulmón.	-Indicaciones al paciente para llevar una dieta blanda 3 días antes del examen, acompañado de laxante oral. -Distensión del colon con insuflación mecánica de CO2 4 litros a presión continua de 25 mmHg. -Administración de medio de contraste yodado EV (entre 90 a 100 ml) -Posición del paciente en decúbito supino (en fase portal) y luego un estudio en decúbito prono. -Reformación: Visión endoluminal 3D, MPR.	se enfoca en cuan efectiva es la colonoscopia virtual en pacientes que anteriormente se habian realizado colonoscopia optica incompletas	La colonoscopia virtual tiene una alta sensibilidad para detección de ccr y pólipos de gran tamaño. La CTC es una exploración necesaria en pacientes sintomáticos con contraindicación de o riesgo en colonoscopia óptica.

**TC tomografía computada, Kv kilovoltaje, mA miliampere, CV colonoscopia virtual, OC colonoscopia óptica, CCR cáncer colorrectal, CTC colonoscopia por tomografía computada, MPR multiplanar, EV endovenoso.**

## 9. Discusión

Se realizó un análisis de ocho artículos vinculados con la colonoscopia virtual por tomografía computada, de los cuales podemos discutir que:

Cada artículo reporta estudios de colonoscopia virtual por tomografía computada realizados a una cantidad determinada de personas de ambos sexos, siendo pacientes adultos y pediátricos. Estos estudios evidencian que la finalidad de la tomografía computada es la búsqueda de cáncer colorrectal secundaria a patologías de base como adenomas, hemorroides, pólipos y lesiones estenosantes.

De lo mencionado anteriormente, se puede evidenciar que este examen está orientado al paciente adulto, donde uno de los ocho artículos revisados hace partícipe a pacientes pediátricos, sin embargo, el objetivo de este no tiene relevancia con la evaluación neoplásica del colon, sino más bien, para el estudio de estructura y función del intestino grueso. Por otra parte, siete de los ocho artículos revisados se evidencia que la patología más frecuente en pacientes estudiados es el cáncer de colon en comparación a otras lesiones que lo afectan.

Desde el punto de vista de la sensibilidad esta se entiende como la facultad que tiene la tomografía computada de percibir en su gran mayoría las afecciones anteriormente mencionadas y que es considerado al momento de solicitar el estudio, gran parte de los artículos de los autores De Lazaro y de Molina, Coccetta , refieren que la colonoscopia virtual posee una alta sensibilidad, donde cuatro de los artículos señalan que esta tiene una sensibilidad mayor de un 95% en lesiones que afectan al colon. Otra manera de poder evaluar la sensibilidad es a través del tamaño de las lesiones como lo indica el artículo de "Colonoscopia virtual. Experiencia en 500 pacientes" y, las cuales presentaban en un rango de dimensión de 5mm a 9mm, y en lesiones menores a 5 mm presentaba una sensibilidad menor de 83,7% a 87%. Por lo que se observa que lesiones de mayor tamaño presentan una mejor sensibilidad en comparación a las que poseen un menor tamaño y es considerado un cribado para este estudio.

En cuanto a factores técnicos utilizados en la realización de colonoscopia virtual por tomografía computada los autores Carrascosa P., Lin E. y Coccetta no hacen referencia a dicha información. Sin embargo, los artículos de Margriet C. de Haan et al., Laghi A. et al., Pickhardt P., Carrascosa P., De Lazaro y De Molina, destacan utilizar cortes finos de 0.5 mm, 0.9 mm y 1 mm para visualizar mayor detalle en la imagen resultante, pero uno de ellos menciona trabajar con cortes gruesos de 2.5 mm, pitch mayor a 1 y rotación del tubo rápida en estudios pediátricos, lo que podríamos entender que la utilidad de usar estos factores técnicos puede deberse a la mínima cantidad de dosis entregada al paciente y reducir así resolución temporal en las adquisiciones de imágenes.

Con respecto a los protocolos que fueron utilizados en los exámenes de colonoscopia virtual de los artículos revisados, podemos decir que solo cuatro entregan información al respecto, en primer lugar es de relevancia una adecuada limpieza para tener una correcta visualización, esto queda en evidencia como lo indica el artículo de papel de la colonoscopia virtual en evaluación de patología no polipoidea pediátrica, que menciona que es necesario que el paciente efectúe una limpieza intestinal durante el día previo al examen<sup>(16)</sup>. En el otro artículo de la utilidad de la colonoscopia por tomografía o colonoscopia virtual destacan la utilización de laxantes de tipo oral y dieta liviana con un mínimo de tres días.

Otro punto que ayuda en la visualización es la necesaria distensión de este, como lo indican los siguientes artículos: papel de la colonoscopia virtual en evaluación de patología no polipoidea pediátrica y la utilidad de la colonoscopia por tomografía o colonoscopia virtual que especifica que esta se realiza a través de la insuflación mecánica de CO<sub>2</sub>. Una vez que se realiza sin problemas este procedimiento se posiciona al paciente en el equipo de Tomografía Computada, en cuatro de los artículos se observa que para realizar el estudio los pacientes se deben posicionar en decúbito supino y decúbito prono.

Finalmente, respecto al uso de medio de contraste yodado, los artículos de Pickhardt J. y De Lázaro y De Molna se menciona la utilización de este, pero solo el de De Lázaro y

De Molina especifica la cantidad a utilizar de 90 ml a 100 ml por vía de administración endovenosa.

Una vez finalizado el procedimiento en el postproceso se realizaron reformaciones de las imágenes, lo cual en tres de los artículos destacan las adquisiciones multiplanares y volumen rendering.



## **10. Conclusión**

Con respecto a la pregunta de investigación y su relación con los ocho artículos revisados entre los años 2000 y 2021 podemos decir que, si bien la colonoscopia virtual ha demostrado ser un examen diagnóstico idóneo en el cribado de cáncer de colon, mostrando como resultado una alta sensibilidad en la búsqueda de patologías que afectan al intestino grueso, a su vez presenta ventajas como una técnica más segura y menos invasiva por ende bien tolerada por el paciente, la obtención de imágenes con mejor calidad diagnóstica, no presenta complicaciones y es certero al momento de evaluar extensión y gravedad de los tumores que se pueden presentar a lo largo del colon.

Sin embargo, la evidencia encontrada en los últimos 21 años ha demostrado que esta técnica ha carecido de nuevos desarrollos tecnológicos en base a este examen, siendo aún poco utilizada por personal médico sin lograr aún superar al gold estándar que es la colonoscopia por cámara, lo cual se puede deber a falta de conocimiento de la existencia de esta modalidad diagnóstica y a su vez, la poca disponibilidad de centros capacitados para su realización, lo cual, el fin de esta investigación es dar a conocer este examen para que sea aún más solicitado dado las ventajas mencionadas en los párrafos anteriores.

## Bibliografía

Fernández A M, Aldana H V. Colonoscopia virtual. Rev chil radiol. 2006;12(2):64–9. **(1)**

Pickhardt PJ, Kim DH. Colonografía por TC: Principios y práctica de la colonoscopia virtual: Principios Y Pr ctica de la Colonoscopia Virtual. Elsevier; 2010. **(2)**

López-Köstner F, Carrillo G K, Zárate C A, Brien S AO, Ladrón de Guevara H D. Cáncer de recto: diagnóstico, estudio y estadificación. Rev chil cir. 2012;64(2):199–209. **(3)**

Ríos JA, Barake MF, Arce MJ, López-Köstner F, Labbe TP, Villena J. Situación actual del cáncer de colon en Chile: una mirada traslacional. Rev Med Chil. 2020;148(6). **(4)**

Romero A, Orlandi W, González JC. Cáncer Colorectal: características de la expresión del oncogen K-ras. G E N. 2016;70(2):048–53. **(5)**

Estadificación del cáncer [Internet]. Cancer.org. [citado el 10 de julio de 2021]. Disponible en: <https://www.cancer.org/es/tratamiento/como-comprender-su-diagnostico/estadificaciondelcancer.html> **(6)**

Grupo Gamma. Ventajas de la colonoscopia virtual [Internet]. Grupogamma.com. 2012 [citado el 10 de julio de 2021]. Disponible en: <https://www.grupogamma.com/ventajas-de-la-colonoscofia-virtual/> (7)

Norris TL, Lalchandani R. Porth. Fisiopatología. 10a ed. Baltimore, MD, Estados Unidos de América: Wolters Kluwer Health; 2019. (8)

Descripción y Epidemiología [Internet]. Minsal.cl. [citado el 10 de julio de 2021]. Disponible en: <https://diprece.minsal.cl/garantias-explicitas-en-salud-auge-ogeg/guias-de-practica-clinica/cancer-colorectal-en-personas-de-15-anos-y-mas/descripcion-y-epidemiologia/> (9)

Pruebas para diagnosticar y clasificar la etapa del cáncer colorrectal [Internet]. Cancer.org. [citado el 10 de julio de 2021]. Disponible en: <https://www.cancer.org/es/cancer/cancer-de-colon-o-recto/deteccion-diagnostico-clasificacion-por-etapas/pruebas-para-el-cancer-colorrectal.html> (10)

EQUIPOS DE TOMOGRAFÍA COMPUTERIZADA (TAC) [Internet]. Ccoo.es. [citado el 12 de julio de 2021]. Disponible en: <https://www.feandalucia.ccoo.es/docu/p5sd6375.pdf> (11)

ANATOMÍA Y FISIOLÓGÍA DEL APARATO DIGESTIVO [Internet]. Scdigestologia.org. [citado el 14 de julio de 2021]. Disponible en: [https://www.scdigestologia.org/docs/patologies/es/anatomia\\_fisio\\_es.pdf](https://www.scdigestologia.org/docs/patologies/es/anatomia_fisio_es.pdf) **(12)**

Monografía sobre el intestino grueso: enfermedades inflamatorias intestinales. [Internet]. Unican.es. [citado el 14 de julio de 2021]. Disponible en: <https://repositorio.unican.es/xmlui/bitstream/handle/10902/5116/LopezMoraG.pdf?sequence=1&isAllowed=y> **(13)**

Colonografía por TAC [Internet]. Radiologyinfo.org. [citado el 20 de julio de 2021]. Disponible en: [https://www.radiologyinfo.org/sp/info.cfm?pg=ct\\_colo](https://www.radiologyinfo.org/sp/info.cfm?pg=ct_colo) **(14)**

Piñol V, Pagès M, Rodríguez-Moranta F, Castells A. Colonoscopia virtual. Gastroenterol Hepatol. 2004;27(6):372–6. **(15)**

Utilidad de la colonografía por tomografía o colonoscopia virtual [Internet]. Medigraphic.com. [citado el 24 de noviembre de 2021] Disponible en: <http://www.medigraphic.com/pdfs/anaradmex/arm-2016/arm163c.pdf> **(16)**

